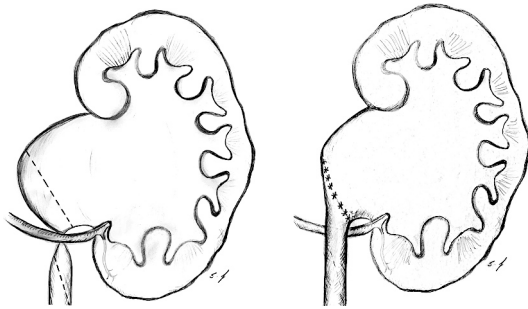


# 6 Erkrankungen der Harnleiter



**Abb. 6.1:** Schematische Darstellung einer Harnleiterabgangsenge, ausgelöst durch ein Unterpolgefäß (links). Bei der operativen Korrektur (nach Anderson-Hynes) ist auf die Ventralverlagerung der Harnleiteranastomose zu achten (mitte und rechts). Mit freundlicher Genehmigung, S. Hoffmeister, Stadtbergen.

## 6.1 Fehlbildungen

### 6.1.1 Harnleiterabgangsenge

#### Definition

Die Harnleiterabgangsenge ist eine angeborene Fehlbildung mit Obstruktion im Bereich des Harnleiterabgangs am Nierenbecken. Synonyme: Nierenbeckenabgangsenge, Ureteropelvic junction (UPJ) obstruction (Tan u. a. 2004). Leitlinie der EAU: (Radmayr u. a. 2022).

#### Epidemiologie

**Pränatale Vorsorge:** bis zu 48 % der fetalen Hydronephrosen sind durch Harnleiterabgangsengen bedingt.

**Postnatale Daten:** Nierenbeckenabgangsstenosen 1:1500. 60 % links, 10–40 % beidseits. m:w = 2:1 im neonatalen Alter.

#### Ätiologie

**Intrinsische Ursachen:** vermutet wird eine unzureichende Retubularisierung des Uretersegmentes in der 10. bis 12. SSW, ausgelöst durch eine mangelnde Innervation und/oder Imbalance von Wachstumsfaktoren. Dies führt zu einem gestörten Aufbau der glatten Muskulatur, welche die Peristaltik dieses Segments stört. Seltene intrinsische Ursachen: Ureterklappen, Ureterpolypen.

**Extrinsische Ursachen:** untere Polararterie (in 15–40 %) oder fibrotische Stränge, welche den Ureter komprimieren [Abb. 6.1 und Abb. 6.2]. Häufig begleitende Fehlbildungen wie Beckenrierte, Hufeisenniere, Malrotationen oder doppelte Nierenanlagen.

**Sekundäre UPJ-Stenose:** bei schwerem vesikoureteralen Reflux besteht (entsteht) in 10 % eine Harnleiterabgangsenge.

#### Pathophysiologie

**Erhöhter Widerstand für Urinfluss:** die Abflussbehinderung führt zur chronischen Drucksteigerung im Nierenbeckenkelchsystem (NBKS). Dies führt zu Dilatation und glatter Muskelhypertrophie des NBKS, weiterhin zu einem erhöhten intratubulären Druck.

**Aktivierung von Entzündungsmediatoren und des RAAS:** die Druckbelastung führt zum Absinken des renalen Blutflusses (RBF) und der glomerulären Filtrationsrate (GFR). Durch die verminderte Urinausscheidung normalisiert sich der Druck im NBKS, welches weiterhin dilatiert bleibt.

Die unkorrigierte Harnleiterabgangsenge kann im Verlauf zu einer funktionslosen Hydronephrose führen. Angiotensin II scheint der wichtigste Mediator der pathophysiologischen Auswirkungen zu sein, die Gabe von ACE-Hemmern hat einen protektiven Effekt.

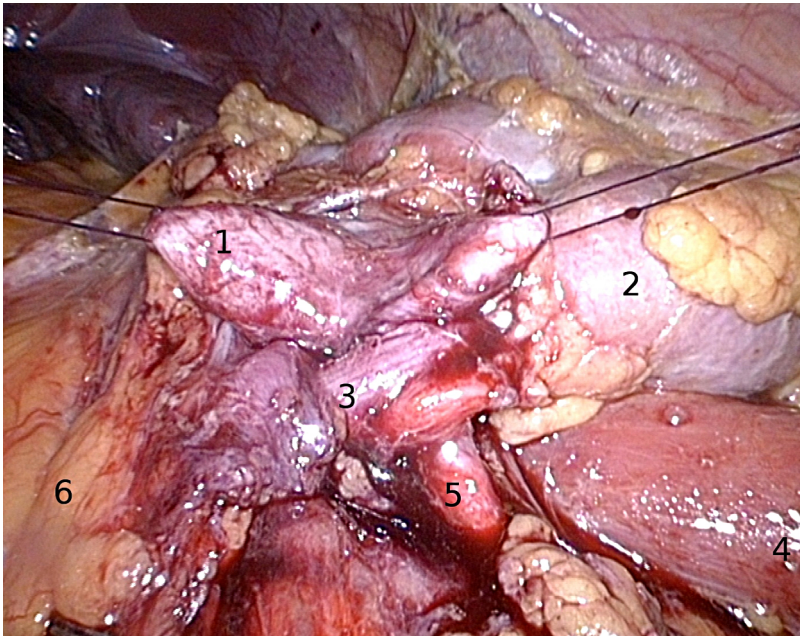
#### Klinik

**Neugeborene und Säuglinge:** früher lateraler abdominaler Tumor, Gedeihsschwierigkeiten und Urosepsis. Heutzutage werden viele (zusätzliche) Kinder durch pränatale Ultraschalluntersuchungen diagnostiziert und viele davon sind beschwerdefrei.

**Bei Kindern und Erwachsenen:** Flankenschmerzen oder obere Bauchschmerzen, oft mit Übelkeit und Erbrechen, insbesondere nach Flüssigkeitsaufnahme (Dietl-Krise). Pyelonephritiden, Hämaturie oder Nephrolithiasis möglich.

#### Diagnostik

**Sonographie:** eine Differenzierung zwischen physiologischer Dilatation und signifikanter Hydronephrose ist nicht möglich. Der a.p.-Durchmesser des



**Abb. 6.2:** Intraoperativer laparoskopischer Befund einer linksseitigen Harnleiterabgangsenge: das Nierenbecken ist mit Haltefäden angezügelt (1), linke Niere (2), kreuzende Unterpolgefäße (3), M. psoas (4), Harnleiter (5), Colon descendens (6). Siehe auch Abb. 6.4 des gleichen Patienten.

Nierenbeckens wird als Parameter für das Ausmaß der Nierenbeckenkelcherweiterung verwendet.

Bei einem Durchmesser über 12 mm drei Monate nach Geburt sollte eine Nierenzintigraphie veranlasst werden. Die Weite des Nierenbeckens drei Monate nach Geburt ist auch ein Risikofaktor für eine zukünftig notwendige Operation: 75 % der Kinder mit einem a.p.-Durchmesser des Nierenbeckens von über 21 mm benötigen im Verlauf eine Operation. Im Doppler-US kann ein erhöhter Widerstandsindex (RI, normalerweise  $< 0,7$ ) in der betroffenen Niere nachgewiesen werden.

**Urogramm:** Dilatation des NBKS mit hohem, stenotischem Harnleiterabgang. Verzögerter Abfluss des KM aus dem NBKS. Das Urogramm ist bei Kindern nicht (mehr) indiziert, alternativ kommt bei gewünschter Bildgebung die MR-Urographie zur Anwendung.

**Nierenfunktionsszintigraphie:** Berechnung der seitengetrenten Nierenfunktion und Beurteilung des Harnabflusses aus dem Nierenbecken nach Gabe eines Radionuklids (MAG3). Bei schlechtem Harnabfluss wird mit Furosemid stimuliert, um die Auswaschung des Nuklides aus dem NBKS zu beurteilen. Wenn 50 % der Aktivität 20 min nach Furosemidstimulation ausgewaschen ist, liegt keine signifikante Obstruktion vor.

Bei verminderter Funktion ( $< 40\%$ ) besteht eine OP-Indikation, insbesondere wenn im Verlauf die anteilige Nierenfunktion schlechter wird.

**MCU:** bei V. a. VUR, welcher in 10 % der Fälle mit UPJ-Obstruktion assoziiert ist. Dies ist nur bei dilatiertem Harnleiter notwendig.

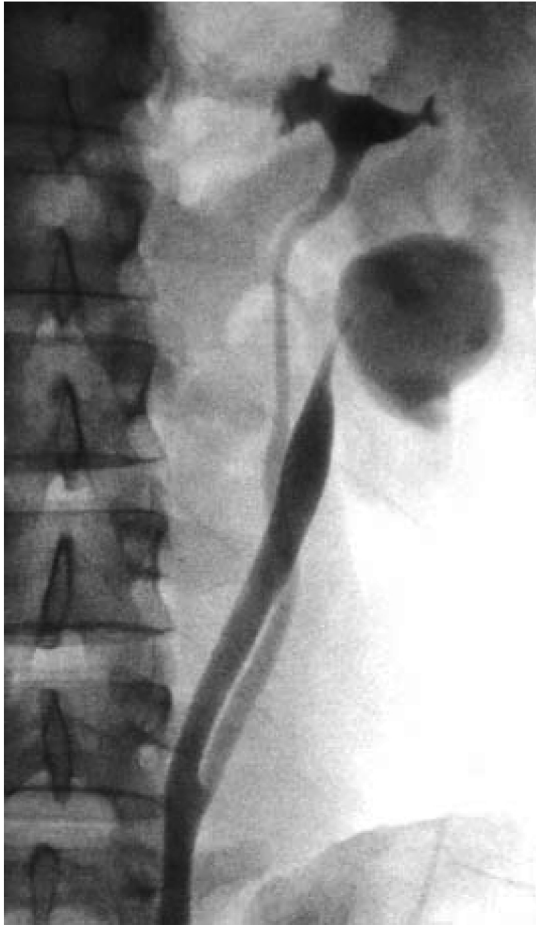**Retrograde Pyelographie:** indiziert bei unklaren proximalen Harnleiterengen oder zur DJ-Schieneneinlage vor der operativen Therapie [Abb. 6.3 und 6.4].

**Spiral-CT oder Angio-MRT:** Information über Blutfluss, Ausscheidung, Nierenfunktion, Unterpolgefäße. Die Bildgebung ist indiziert bei geplanter Endopyelotomie, um ein Unterpolgefäß nachzuweisen (oder auszuschließen).

**Invasive Nierenbeckendruckmessung:** Infusion über eine Nephrostomie mit 10 ml/min und Messung des Drucks im Nierenbecken und Harnblase (Whitaker-Test). Eine Druckdifferenz über 20 cm Wassersäule ist pathologisch. Aufgrund der Invasivität hat der Test keine Bedeutung in der Praxis.

### Differentialdiagnose

Siehe Abschnitt Harnstau auf S. 341, bei Kindern insbesondere Megakalikosis, höhergradiger VUR und Megareter.



**Abb. 6.3:** Retrograde Pyelographie bei Doppelsystem der linken Niere mit Harnleiterabgangsenge des Unterpolsystems aufgrund einer Unterpolarterie. Mit freundlicher Genehmigung, Dr. R. Gumpinger, Kempten.

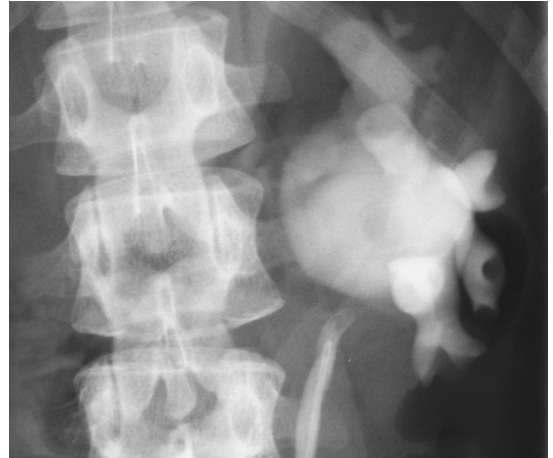
### Therapie

Bei fehlenden Beschwerden und guter (seitengleicher) Nierenfunktion kann ein abwartendes Verhalten mit regelmäßiger Kontrolle verantwortet werden.

### Indikationen zur operativen Therapie:

- Signifikante Obstruktion im Nierenfunktionszintigramm
- Abnehmende Partialfunktion der Niere in der Szintigraphie (< 40 %)
- Grenzwertige Obstruktion im Nierenfunktionszintigramm mit rezidivierenden Flankenschmerzen, rezidivierenden Pyelonephritiden oder Nierensteinbildung

**Nierenbeckenplastik:** die Nierenbeckenplastik nach Anderson-Hynes ist die am häufigsten



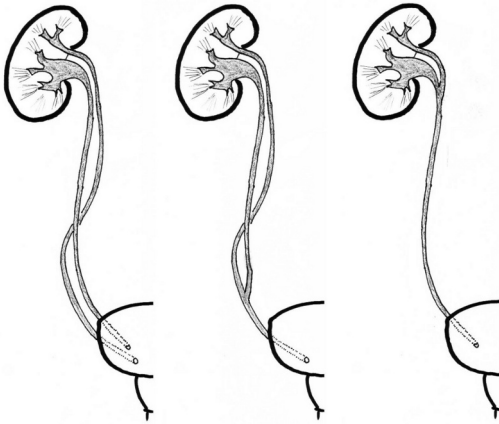
**Abb. 6.4:** Retrograde Pyelographie bei Harnleiterabgangsenge der linken Niere. Intraoperativ wurde eine Unterpolarterie identifiziert, siehe auch Abb. 6.2 des gleichen Patienten.

angewandte Technik zur Therapie der Harnleiterabgangsenge und kann durch einen lumbalen, subkostalen, laparoskopischen (Munver u. a. 2004) oder retroperitoneoskopischen Zugang durchgeführt werden. Die Technik nach Anderson-Hynes beinhaltet die Durchtrennung und Reduktion des Nierenbeckens, die Exzision des engen Segments und Spatulierung des proximalen Ureters, und Reanastomosierung. Bei einem Unterpolgefäß wird der Ureter umgelagert und die Anastomosierung wird ventral des Gefäßes durchgeführt [Abb. 6.1]. Technik und Komplikationen siehe S. 681.

**Endopyelotomie:** retrograder (URS) oder antegrader (PCN) endoskopischer Zugang zum Harnleiterabgang und Inzision der Engstelle dorsal (bei 6 Uhr aus der Sicht mit dem URS) mit dem kalten Messer, Laserfaser oder speziellen Geräten für die Endopyelotomie. Die Endopyelotomie ist eine Therapieoption nach Ausschluss eines Unterpolgefäßes und nach fehlgeschlagener Nierenbeckenplastik mit Rezidivstriktur. Größere Serien konnten Erfolgsraten zwischen 75–90 % berichten. Die Endopyelotomie wird selten bei Kindern angewendet. Die Nachteile sind die Notwendigkeit für die Anwendung von Röntgenstrahlen, 2–3 Narkosen und eine niedrigere Erfolgsrate im Vergleich zur Nierenbeckenplastik.

**Nephrektomie:** bei schlechter Partialfunktion der betroffenen Niere (< 10–20 % der Gesamtleistung). In der Regel kann die Nephrektomie minimal-invasiv





**Abb. 6.5:** Unterschiedliche Ausprägungen der Ureterduplikatur: Ureter duplex (links), Ureter fissus (mitte) und Pelvis bifidus (rechts).

durchgeführt werden (laparoskopisch oder retroperitoneoskopisch).

## 6.1.2 Ureterduplikatur

### Definition

Die Ureterduplikatur (auch Doppelnieren genannt) ist eine anatomische Normvariante des Ureters mit großer Variabilität [Abb. 6.5]. Leitlinie der EAU: (Radmayr u. a. 2022).

**Ureter duplex:** komplette Harnleiterduplikatur mit zwei Nierenbecken und zwei Ostien.

**Ureter fissus oder bifidus:** inkomplette Harnleiterduplikatur mit gemeinsamem Ostium.

**Pelvis bifidus:** Nierendoppelanlage mit Vereinigung der zwei Nierenbecken am pyeloureteralen Übergang.

**Inverse Y-Ureterduplikatur:** zwei getrennte Ureteranlagen mit eigenen Ostien fusionieren auf dem Weg zum metanephrogenen Blastem, es resultiert nur eine Nierenanlage. Sehr selten.

**Uretertriplikatur:** drei eigenständige Ureter mit drei Ostien oder inkomplette Uretertriplikatur mit zwei Ostien oder einem Ostium. Sehr selten.

### Epidemiologie

Prävalenz 1:150 (0,67 %).

### Ätiologie

**Zwei Ureterknospen:** ursächlich für eine komplette Ureterduplikatur sind zwei Ureterknospen am Wolff-Gang. Aus den zwei Ureterknospen entstehen zwei Harnleiter mit einer Doppelnieren in einer gemeinsa-

men Nierenkapsel. Durch die Rotation der Ostienplatte und des Wolff-Gangs um 180 Grad drainiert der laterale (kraniale) Ureter das Unterpolsystem, der mediale (kaudale) Ureter das Oberpolsystem der Doppelnieren. Diese Gesetzmäßigkeit wird *Meyer-Weigert-Regel* genannt.

**Spätere Teilung der Ureterknospe:** inkomplette Ureterduplikaturen entstehen durch eine spätere Teilung der Ureterknospe auf ihrem Weg zum metanephrogenen Blastem.

**Kelchanzahl:** im Vergleich zu einer Einzelniere mit 8–9 Kelchen besitzt die Doppelnieren 11–12 Kelche. Das Oberpolsystem ist kleiner mit durchschnittlich 3–4 Kelchen.

**Assoziierte Fehlbildungen:** vesikoureteraler Reflux in das Unterpolsystem (40–50 %), Harnleiterabgangsenge des Unterpolsystems, ektope Harnleitermündung des Oberpolsystems (mit oder ohne Obstruktion), Ureterozele des Oberpolharnleiters, Nierendys- und -hypoplasie vor allem des Oberpolsystems.

**Pathogenese:** bei Ureter duplex besteht durch o.g. Fehlbildungen ein höheres Risiko für Harnwegsinfektionen, Hydronephrose und Nephrolithiasis.

### Klinik

- Ohne assoziierte Fehlbildung in der Regel ohne Beschwerden.
- Harnwegsinfektionen, Fieber, abdomineller Tumor, Nephrolithiasis.

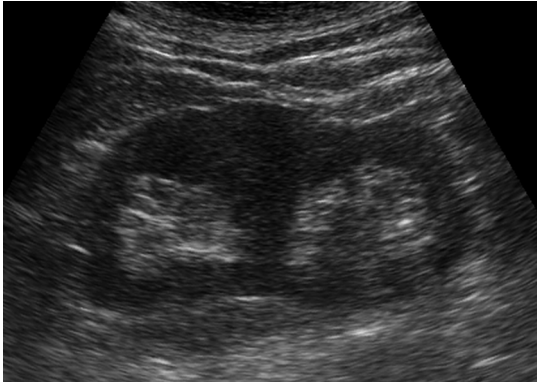
### Diagnostik

**Sonographie:** ohne assoziierte Fehlbildungen wird oft ein Normalbefund erhoben. Eine Doppelnieren kann durch einen prominenten Parenchymzapfen im Mittelgeschoss mit zwei separaten Sinus renales erahnt werden [Abb. 6.6(a)]. Einfacher ist die Detektion einer Doppelnieren mit Ureterozele oder Harnstau, wobei oft der oberere Anteil betroffen ist [Abb. 6.6(b)].

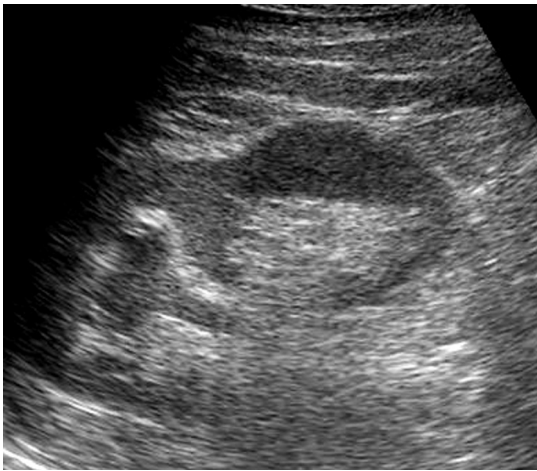
**Urogramm:** ein Ureter duplex ist oft Zufallsbefund im Rahmen der Diagnostik anderer Erkrankungen [Abb. 6.7]. Bei schlechter Funktion des oberen Nierenanteils fehlt die Darstellung im Urogramm oder der Oberpolharnleiter kontrastiert sich erst später.

Hinweise auf einen nicht kontrastierenden oberen Anteil erhält man aus der geringeren Anzahl an dargestellten Kelchen und dem größeren Abstand der Nierenanlage zur Wirbelsäule [Abb. 6.10]. Der untere Ureter verläuft geschlängelt, in der Harnblase kann manchmal eine Ureterozele abgegrenzt werden.

**CT:** die Diagnose kann eindeutig gestellt werden und begleitende Fehlbildungen werden zuverlässig



(a) Typischer Ultraschallbefund einer Doppelnieren.



(b) Sonographie einer Doppelnieren mit gestauten Oberpolssystem durch einen Harnleiterstein.

**Abb. 6.6:** Ultraschallbefunde von Doppelnieren.

erfasst [Abb. 6.8]. Die CT verdrängt zunehmend das Urogramm in der Diagnostik.

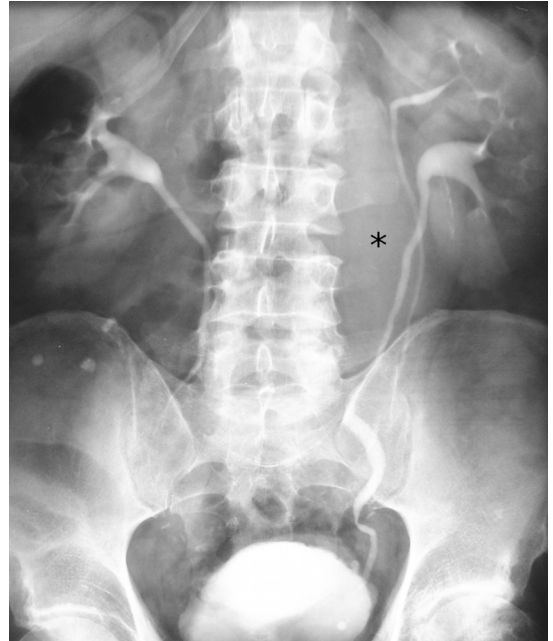
**MCU:** indiziert bei rezidivierenden Infektionen oder bei Ektasie des Hohlsystems. Eine mögliche Ureterozele ist vor allem in der frühen Füllungsphase nachweisbar. Ein Reflux in den unteren Nierenanteil ist bei einem Doppelsystem in 40–50 % nachweisbar.

**Zystoskopie:** und retrograde Pyelographie bei Beschwerden.

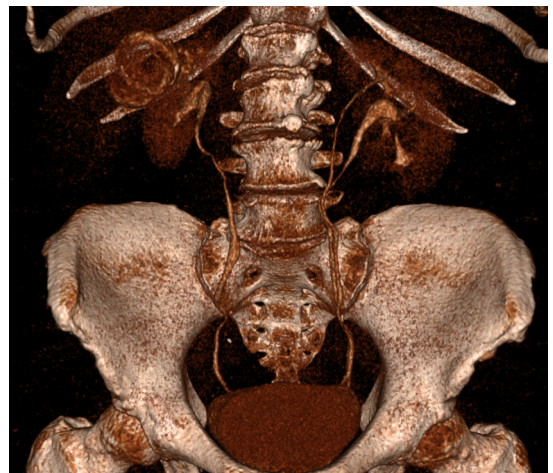
**Nierenfunktionsszintigraphie:** getrennte Bestimmung der Funktion des oberen und unteren Nierenanteils zur weiteren Therapieplanung.

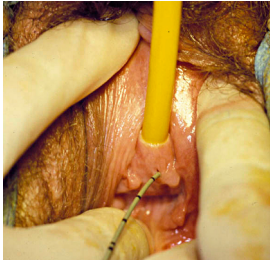
### Therapie

Die Harnleiterduplikatur ist eine Normvariante und damit nicht therapiepflichtig. Die begleitenden Fehl-

**Abb. 6.7:** Ureter duplex links im Urogramm: beide Nierenanteile stellen sich ohne Harnstau und mit guter Funktion dar.

Zu beachten ist die links paravertebrale abdominelle Raumforderung (\*), welche durch einen asymmetrischen Psoasschatten und Verdrängung der Harnleiter nach links auffällt. Als Ursache konnte ein abdominelles Aortenaneurysma identifiziert werden. Mit freundlicher Genehmigung, Dr. G. Antes, Kempten.

**Abb. 6.8:** Ureter duplex links in der CT: räumliche Visualisierung der Anatomie mit Hilfe einer Volumenrekonstruktion (VRT). Mit freundlicher Genehmigung, Dr. H. Ruhnke, Radiologie im Zentrum, Augsburg.



**Abb. 6.9:** Ektoper Harnleiter (einliegend ein Ureterkatheter) mit Mündung am Vestibulum vaginae. Mit freundlicher Genehmigung, Prof. Dr. R. Harzmann, Augsburg.

bildungen und Beschwerden lenken die Therapie (vesikoureteraler Reflux, Ureterektomie, Ureterozele, rezidivierende Harnwegsinfektionen, Nephrolithiasis oder Harnstau).

### 6.1.3 Ureterektomie

#### Definition

Die Ureterektomie ist eine Fehlmündung des Harnleiters am Harnblasenhals oder distal davon in Strukturen des Wolff-Gangs (Ductus mesonephricus). Leitlinie der EAU: (Radmayr u. a. 2022).

#### Epidemiologie

1:2000, mehr Mädchen als Jungen.

#### Ätiologie

Siehe Ätiologie der Ureterduplikatur auf S. 320.

#### Pathologie

In 80 % besteht bei einem ektopen Ostium ein Ureter duplex. Dies betrifft vor allem Mädchen, bei Jungen drainiert der ektope Ureter oft ein Einzelsystem.

Bei Mädchen drainiert der ektope Harnleiter in die Urethra (35 %), Vestibulum (34 %), Vagina (25 %) und Uterus (5 %).

Bei Jungen drainiert der ektope Harnleiter in die prostatiche Harnröhre (47 %), Samenblasen (33 %), prostatichen Utrikulus (10 %) oder Samenleiter (10 %).

Je weiter die Mündung des ektopen Ureters vom Trigonum entfernt ist, desto wahrscheinlicher ist eine Nierenfehlbildung (Dysplasie, Hypoplasie) und Funktionsminderung des zugehörigen Nierenabschnittes. Bei einem Ureter duplex betrifft die Fehlbildung den Oberpol der Niere.

#### Klinik

Rezidivierende Harnwegsinfektionen, Flankenschmerzen, Pyelonephritis mit Fieber, bei rezidivierenden Pyelonephritiden Gefahr des arteriellen Hypertonus. Je nach Geschlecht und Lage der Fehlmündung zusätzlich

- Mädchen: Inkontinenz (Tag und Nacht, teilweise aber auch intermittierend), vaginaler Ausfluss.
- Jungen: Pollakisurie, Epididymitis.

#### Diagnostik

**Vaginale Untersuchung:** indiziert bei Inkontinenz von Mädchen, manchmal kann das Ostium des ektopen Harnleiters identifiziert werden [Abb. 6.9].

**Zystoskopie und retrograde Pyelographie:** Ostiensuche und Darstellung der Anatomie.

**Sonographie:** bei Doppelsystemen zeigt sich eine Obstruktion i. d. R. auf den oberen Anteil limitiert. Der erweiterte Ureter kann manchmal auch hinter der Harnblase nachgewiesen werden.

**Urogramm:** das Urogramm wird zunehmend durch das MRT oder CT ersetzt. Oft fehlende Darstellung des oberen Nierenanteils aufgrund der schlechten Funktion, in Spätbildern kann sich jedoch der obere Anteil kontrastieren. Hinweise auf einen nicht kontrastierenden oberen Anteil erhält man aus der geringen Anzahl an dargestellten Kelchen, der kaudalen Verdrängung der unteren Kelchgruppen (dropping lily sign) und dem größeren Abstand der Nierenanlage zur Wirbelsäule [Abb. 6.10].

**MCU:** bei Doppelsystemen Reflux in den unteren Nierenanteil über den lateralisierten Ureter in über 50 %.

**Nierenfunktionsszintigraphie:** dient der Bestimmung von Funktion und Urinabfluss des Nierenanteils mit dem ektopen Ureter.

**MRT oder CT:** als bessere Alternative zum Ausscheidungsurogramm oder bei unklaren Befunden in den vorangegangenen Untersuchungen und persistierendem V. a. ektopen Ureter.

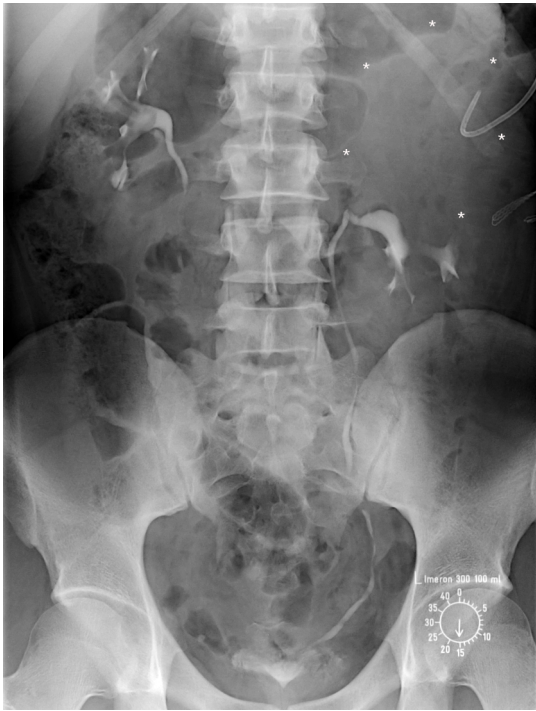#### Therapie

Prinzipiell ist die Therapie der Ureterektomie nur bei Patienten mit Beschwerden, bei relevantem vesikoureteralem Reflux oder signifikanter Obstruktion notwendig.

**Ektoper Ureter mit erhaltungswertem Nierenanteil:**

- Ureteropyelostomie oder Ureteroureterostomie bei Doppelsystem, meist wird der ektope Oberpolharnleiter End-zu-Seit mit dem Unterpolharnleiter anastomosiert, bei Reflux in den ektopen Harnleiter evtl. Resektion des ektopen Ureterrestes.
- Common-sheath Ureterozystoneostomie (UCN) bei Doppelsystem mit nahe beieinander liegen-





**Abb. 6.10:** Ureterektopie mit Ureter duplex links im Urogramm: der Harnleiter des funktionslosen Oberpolsystems mündete in die prostatistische Harnröhre. Die massive Hydronephrose des Oberpolsystems (angedeutet mit \* und einliegende Nierenfistel) führte zu einer kaudalen Verdrängung der unteren Kelchgruppen (drooping lily sign). Mit freundlicher Genehmigung, Dr. N. Dreger und Prof. Dr. S. Roth, Wuppertal.

den Ostien und Reflux in einen oder beide Harnleiter.

- Ureterozystoneostomie (UCN) bei Einzelsystem.

**Ektoper Ureter mit schlecht funktionierendem Nierenanteil:** Standardoperation ist die Heminephrektomie bei Doppelsystem und Nephrektomie bei Einzelsystem, die Operationen sind laparoskopisch möglich. Bei Reflux in den ektopen Ureter ist zusätzlich eine Ureterekтомie notwendig, bei Reflux in den unteren Anteil eines Doppelsystems ggf. die Harnleiterneuimplantation. Die Operation birgt durch die komplexe Präparation am Nierenhilus ein geringes Risiko des Organverlustes.

Alternativ kann bei schlechter Partialfunktion bei ektopen Ureter duplex auch eine Anastomosierung der Harnleiter durchgeführt werden (Ureteroureterostomie oder Ureteropyelostomie). Der Eingriff hat

weniger Komplikationen und die Prognose hinsichtlich der Langzeitkomplikationen (HWI, Hypertonus) sei gleich (Kawal u. a. 2019).

## 6.1.4 Ureterozele


### Definition

Die Ureterozele ist eine zystische Dilatation des distalen, intravesikalen Ureters [Abb. 6.12]. In 80 % drainiert die Ureterozele den oberen Anteil eines Doppelsystems [Abb. 6.13]. Der Defekt der Harnblasenwand durch die Ureterozele kann einen vesikoureteralen Reflux in den unteren Anteil des Doppelsystems bedingen (A. Shokeir u. a. 2002). Leitlinie der EAU: (Radmayr u. a. 2022). Folgende Einteilungen existieren:

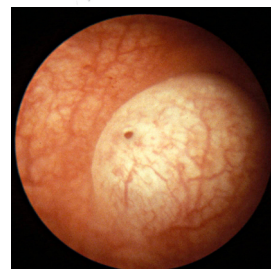
**Nach Ericsson:** unterscheidet die intravesikale (einfache) Ureterozele von der ektopen Ureterozele, welche bis zum Harnblasenhals oder zur Urethra zieht.

**Nach Stephens:** intravesikale Ureterozele: welche stenotisch oder nicht-obstruktiv sein kann.

**Extravesikale Ureterozele:** welche sphinkterisch (nicht-obstruktives Ostium liegt distal des Harnblasenhalses), sphinkterostenotisch (obstruktives Ostium distal des Harnblasenhalses), Caecoureterocele (intravesikales Ostium, die Ureterozele reicht jedoch bis zur Urethra und wirkt obstruktiv) oder blind (kein Kontakt zur Niere) sein kann.



**Abb. 6.11:** Querschnitt durch eine Ureterozele: zystische Dilatation des distalen intravesikalen Ureters.



**Abb. 6.12:** Ureterozele in der Zystoskopie: Vorwölbung der Schleimhaut mit stenotischem Ostium.

### Epidemiologie

Prävalenz 1:5000, häufiger beim weiblichen Geschlecht (4:1).